

**Л.Д. Калюжная, д.м.н., профессор,**  
 зав. кафедрой дерматовенерологии  
 Национальная медицинская академия последипломного  
 образования имени П.Л. Шупика



Д.м.н., профессор  
 Л.Д. Калюжная

## Мастоцитоз

В последние годы обращают на себя внимание участвовавшие случаи мастоцитоза, преимущественно у детей. Складывается впечатление, что случаи кожного мастоцитоза нередко не диагностируются и регистрируются как другие хронические заболевания кожи. Даже при благополучном прогнозе заболевания у детей стандарты его лечения остаются нерешенными.

Впервые сообщение о гиперпигментированных пятнах со спонтанным переходом в уртикарные элементы на коже у 2-летней девочки появилось в 1869 г. (Nettlrship E. и Tay W). Примечательно, что только через 8 лет, в 1877 г. Paul Ehrlich открыл и описал тучные клетки (мастоциты). В следующем году A. Sangster описал пациента с выраженным зудом, уртикариями и пигментацией, а указанные проявления он назвал «пигментной крапивницей». P.G. Unna был первым, кто заявил о том, что при кожных высыпаниях пигментной крапивницы на раздражающие факторы реагируют мастоциты, и это дало право назвать заболевание мастоцитозом. И только через 60 лет J.M. Ellis впервые описал больного с системным мастоцитозом.

Приблизительно у 55% пациентов мастоцитоз возникает в пределах 2-летнего возраста, у 10% — начало заболевания приходится на возраст от 2 до 15 лет. При данной патологии не отмечены гендерные предпочтения, и у большинства больных нет семейной склонности. В литературе есть сообщение о наблюдавшихся 70 семейных случаях, включая 15 монозиготных близнецов (при этом преимущественно монозиготные близнецы оказались дискордантными по мастоцитозу) [4].

В настоящее время [3] сформировались *основные диагностические позиции по установлению диагноза «Мастоцитоз»:*

1. Проявления мастоцитоза могут появляться с рождения до взрослого возраста и ограничиваться только кожей (большинство детей) или поражать различные органы, такие как костный мозг, печень, селезенка, лимфатические узлы (у взрослых).
2. Мастоцитома как тусклое пятно или узел наблюдается в основном у детей.
3. У детей заболевание характеризуется обычным течением и часто проявляется одиночными или множественными рыжевато-коричневыми пятнами (пигментная крапивница), которые исчезают к подростковому возрасту.
4. Взрослые с мастоцитозом или не имеют высыпаний, или у них на коже наблюдаются красно-коричневые пятна и папулы диаметром 2–5 мм. У взрослых заболевание продолжается всю жизнь.
5. У большинства взрослых пациентов отмечаются устойчивые телеангиэктатические пятна.
6. Потирание высыпаний часто приводит к появлению на их поверхности волдырей (признак Дарье), что более характерно для детей и зависит от плотности расположения мастоцитов в этих высыпаниях.
7. В раннем детстве при мастоцитозе кроме пятнисто-папулезных высыпаний могут появляться пузыри.
8. Заболевание может быть асимптомным или иметь сопутствующие симптомы, когда высвобождаются медиаторы мастоцитов, что реализуется в виде зуда, более яркой окраски высыпаний, абдоминальных болей, диареи, гипотензии и обморока.

Мастоциты происходят из полипотентных CD34+ предшественников в костном мозге и циркулируют в периферической крови как негранулированные моноцитпроявляющиеся клетки. Зернистую структуру эти незрелые тучные клетки приобретают после миграции их в ткани. Циркулирующие тучные клетки предшественники экспрессируют CD34+, тирозинкиназу и IgG-рецепторы. Вместе с тем, нет высокой аффинности с IgE-рецепторами, что определенно отодвигает эту патологию от аллергодерматозов. Активация тирозинкиназы индуцирует рост клеток и способствует клеточному сохранению путем превентивного апоптоза. Изменения в структуре и активности тирозинкиназы являются основными в патогенезе некоторых форм мастоцитоза.

В патогенезе кожного мастоцитоза значительную роль играет стволовой клеточный фактор, он способствует стимуляции тирозинкиназы, которая сосуществует с мутантной формой на тучных клетках у больных с аутоактивированными мутациями. Кроме того, местное накопление растворимого стволового клеточного фактора в коже больных мастоцитозом является скорее всего ответственным за гиперпигментацию в очагах кожного мастоцитоза, а после стимуляции тирозинкиназы на меланоцитах ведет к продукции меланина [1].

Как у детей, так и у взрослых при мастоцитозе может наблюдаться комплекс симптоматики, порой касающийся не только поражения кожи, но и других органов. Такое многообразие симптомов в виде различных физиологических эффектов связано с секрецией мастоцитами таких медиаторов воспаления, как гистамин, эйкозаноиды, цитокины. Жалобы и проявления колеблются от ощущения зуда и воспаления до абдоминальной боли, диареи, озноба, головокружения и обморока. Обычно подчеркивается отсутствие легочной симптоматики.

**Жалобы на жар, потливость по ночам, рвоту, потерю массы тела, боли в костях, эпигастральные жалобы, проблемы с мышлением нередко служат сигналом относительно внекожного мастоцитоза.**

Летальный исход, связанный с резким освобождением медиаторов из мастоцитов, встречается редко, но имеются единичные сообщения о таких случаях как среди взрослых, так и среди детей.

Симптомы мастоцитоза могут обостряться при физической нагрузке, зное и локальной травме. Кроме того, к обострению симптомов мастоцитоза приводят употребление алкоголя, наркотиков, салицилатов и других нестероидных противовоспалительных медикаментов, антихолинергических средств. Некоторые системные анестетики могут даже спровоцировать анафилаксию.

### Кожные проявления мастоцитоза

Течение кожного мастоцитоза *у детей может иметь три клинические формы*: солитарная мастоцитома, пигментная крапивница, диффузный кожный мастоцитоз. У детей мастоцитоз преимущественно начинается в возрасте до 2 лет с появления плоских или слегка возвышающихся над окружающей кожей высыпаний. Такие высыпания могут краснеть или

трансформироваться в уртикарии и пузыри при трении, после горячей ванны, в результате применения препаратов и пищи, способствующих освобождению гистамина (рис. 1). Мастоцитоз у детей проявляется единичными рыжевато-коричневыми или желто-красными пятнами и узлами (при мастоцитоме) либо различными от рыжевато-коричневых до коричневых пятен и папул (пигментная крапивница; рис. 2, 3). Мастоцитома может быть обнаружена уже при рождении или развивается в младенческие годы, она составляет 15–20% детского мастоцитоза. Высыпания обычно появляются на дистальных отделах конечностей, но могут иметь самую разнообразную локализацию (рис. 4). Пигментная крапивница обычно проявляется в раннем детском возрасте на туловище, хотя может проявиться на любом участке, оставляя свободными центральную часть лица, волосяную часть головы, ладони и подошвы. Редким проявлением у детей являются телеангиэктатические пятна. Иногда у младенцев и детей с пигментной крапивницей и диффузными кожными проявлениями возникают не склонные к рубцеванию пузыри и пузырьки, являющиеся результатом освобождения мастоцитами сывороточных протеаз (рис. 5, 6). Буллезные высыпания мастоцитоза обычно прекращаются через 3–5 лет.

**Мастоцитоз у взрослых** существенно отличается от мастоцитоза у детей. В большинстве случаев проявления на коже у взрослых состоят из красновато-коричневых пятен и папул до 1 см в диаметре. Преимущественная локализация этих высыпаний на туловище и проксимальных отделах конечностей, реже – на лице, дистальных отделах конечностей, ладонях и подошвах (рис. 7). Эти высыпания имеют свойство спонтанно разрешаться, но со временем

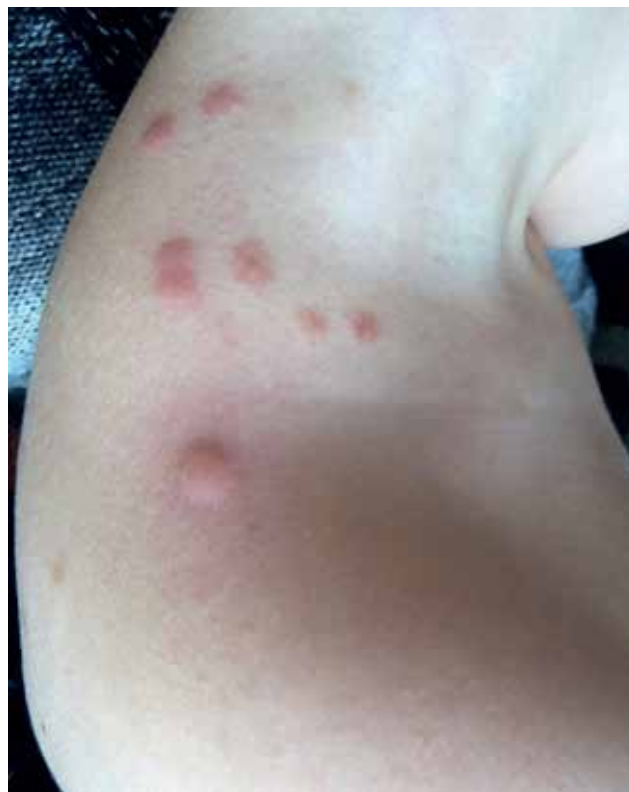

Рис. 1. Пациент Р., 5 лет, тип I мастоцитоза (признак Дарье), болеет с 2-летнего возраста (фото предоставлено автором)

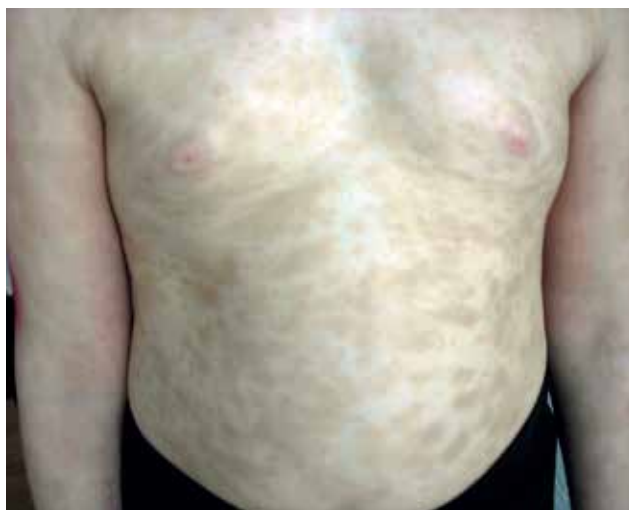

Рис. 2. Пациент П., тип II мастоцитоза: пигментная крапивница, болеет с 1,5-годовалого возраста (фото предоставлено автором)

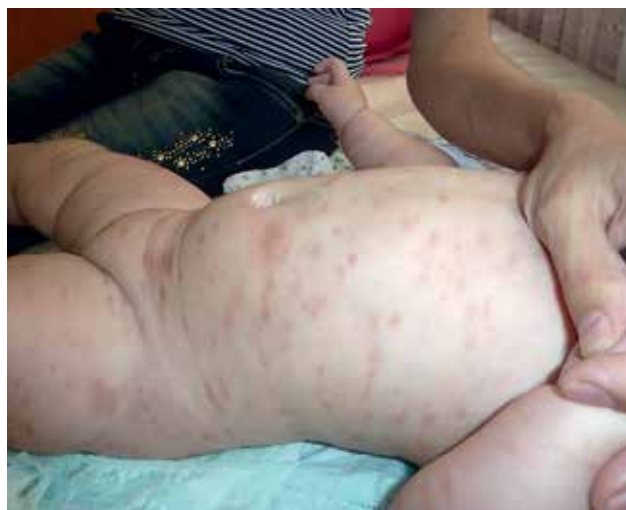

Рис. 3. Пациент С., 6 мес., тип III мастоцитоза: диффузный мастоцитоз (фото предоставлено автором)

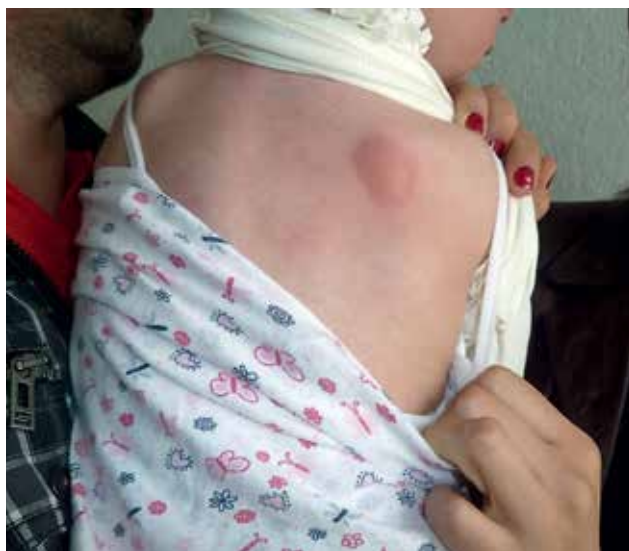

Рис. 4. Пациентка Ш., 4 года, тип I мастоцитоза: мастоцинома, болеет с 2-летнего возраста (фото предоставлено автором)

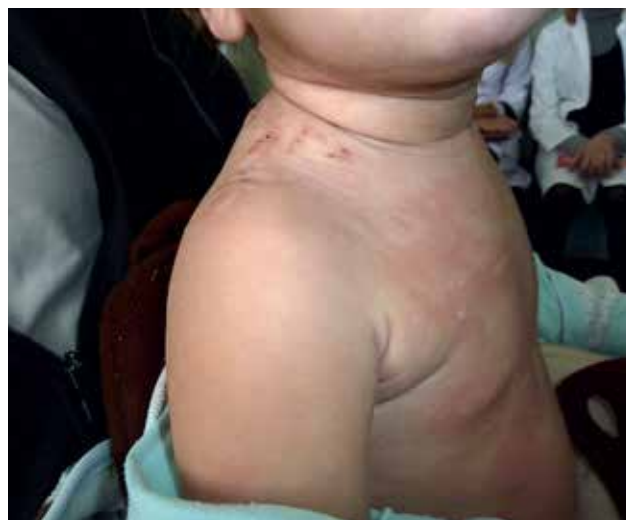

Рис. 5. Пациентка Х., 2 года, тип III мастоцитоза: диффузный буллезный мастоцитоз, болеет с 4-месячного возраста (фото предоставлено автором)

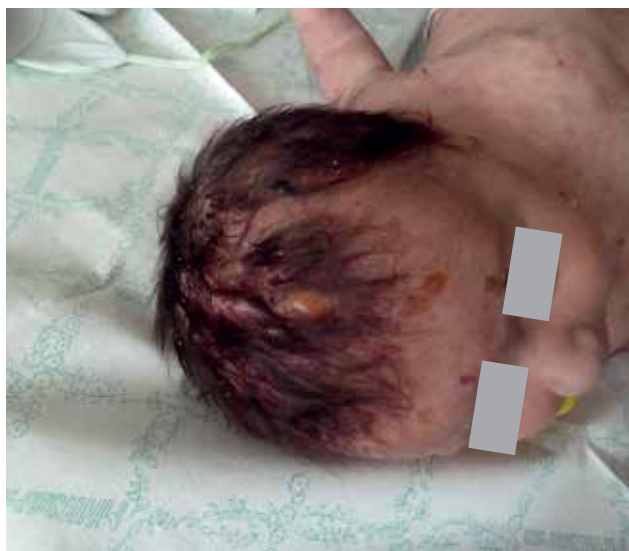

Рис. 6. Пациент С., 10 мес., тип III мастоцитоза: диффузный буллезный мастоцитоз, болеет с 6-месячного возраста (фото предоставлено автором)

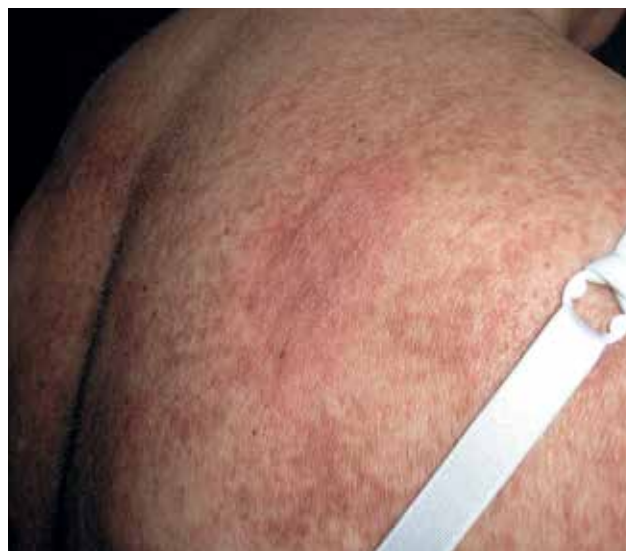

Рис. 7. Пациентка Л., 62 года, тип III мастоцитоза: пигментная крапивница (признак Дарье), болеет с 35 лет (фото предоставлено автором)

появляются вновь. Более редкой формой у взрослых является телеангиэктатическая пятнистая форма.

**Плотность мастоцитов в мастоцитоме и при детской пигментной крапивнице превышает норму в 40–150 раз, а у взрослых – в 8 раз. Отсюда понятна готовность кожи у детей реагировать на внешние факторы (признак Дарье).**

### Системные проявления мастоцитоза

**Скелетные нарушения** наблюдаются преимущественно у взрослых пациентов, редко – у детей, как правило, это находки при лучевой диагностике. Преимущественно поражаются кости черепа, позвоночник и кости таза. Среди взрослых больных с системным мастоцитозом свыше 50% имеют диффузные костные изменения и только 2% – локализованные. В основе патологии лежит диффузная деминерализация с последующим остеосклерозом, со временем переходящим в смешанные изменения в виде остеопороза с остеосклерозом.

У взрослых пациентов с мастоцитозом с недекальцифицированной подвздошной костью обнаружили в биоптате увеличенное количество мастоцитов, что вызывает изменения в кортикальной и трабекулярной части кости.

Такие данные привели к гипотезе, что тучные клетки и их медиаторы прямо ответственны за скелетные нарушения при этом заболевании. Стволовой клеточный фактор и продуцируемый тучными клетками гепарин способствуют остеопорозу путем стимуляции остеокластической активности. Остеокласты стимулируют экспрессию тирозиназы на их поверхности и активацию клеточного стволового фактора. А гистамин мастоцитов содействует остеопорозу через активацию фибробластов и путем высвобождения мастоцитами интерлейкина-6 с последующей индукцией в костях резорбтивной и фибротической активности.

У взрослых больных обычно поражается костный мозг. У 90% взрослых пациентов отмечается стимуляция периваскулярной, перитрабекулярной и интертрабекулярной активности увеличенного количества мастоцитов. У детей таких изменений нет, что, следовательно, не предполагает обязательную биопсию костного мозга у детей и у взрослых только с кожными проявлениями. У 50–60% взрослых больных отмечается спленомегалия.

У пациентов с мастоцитозом могут быть такие **гастроинтестинальные симптомы**, как абдоминальная боль, диарея, тошнота и рвота. Боль провоцируется употреблением алкоголя, некоторыми видами пищи, стрессом и стимуляцией медиаторов мастоцитов. Диарея у больных с данной патологией носит эпизодический характер. При системном мастоцитозе может быть вторичный гастрит и даже пептические язвы.

Из симптомов **нарушения со стороны нервной системы** можно отметить такие, как раздражительность, утомляемость, головная боль, снижение внимания и мотивации, ограничение памяти на ближайшие собы-

тия, неспособность эффективно трудиться, трудности в общении с другими людьми. Есть мнение, что эти симптомы вторичны и вызваны медиаторами мастоцитов. Электроэнцефалограмма у таких пациентов нормальная, либо обнаруживаются изменения токсического или метаболического характера.

### Классификация мастоцитоза

**Мастоцитоз подразделяют на 4 типа (I–IV):**

- **тип I** представляет наибольшую группу, включает большинство детей и достаточно большое количество взрослых пациентов. У этой категории больных есть высыпания на коже, но могут встречаться и системные изменения. При достаточно спокойном течении этого типа мастоцитоза могут быть отмечены один или более следующих признаков: увеличение количества мастоцитов в коже; желудочные и дуоденальные язвы; вторичная мальабсорбция, вызванная инфильтрацией мастоцитов в кишечнике с соответствующим выбросом медиаторов; скелетные изменения как результат увеличения количества мастоцитов и их медиаторов; гемодинамическая нестабильность в виде приливов и обмороков; мастоцитарная инфильтрация костного мозга, печени, селезенки и лимфатических узлов. В отличие от мастоцитоза у детей, у взрослых характерны внешнежные симптомы, преимущественно системные;
- **при типе II** мастоцитоз ассоциирован с гематологическими заболеваниями, когда поражение кожи отнюдь не обязательно. Обычно у таких больных поражены печень, селезенка и лимфатические узлы. Речь идет о пациентах более старшего возраста, а ведущими симптомами оказываются лихорадка, потеря массы тела, общее недомогание, приливы, гастроинтестинальные явления. Гематологические ассоциации включают: полицитемию, хроническую миелоидную лейкемию, хроническую миеломоноцитарную лейкемию, идиопатический миелофиброз, лимфому, гиперэозинофильный синдром. Также может быть вторичная миелобластная или миеломоноцитарная лейкемия. Наряду с гематологическими изменениями в материале костного мозга увеличено количество мастоцитов. Прогноз в таких случаях зависит от тяжести гематологического заболевания;
- **тип III** мастоцитоза встречается редко, отличается преимущественным отсутствием клинических симптомов со стороны кожи. Инфильтраты из мастоцитов расположены в костном мозге, пищеварительном тракте, печени, селезенке и лимфатических узлах. Летальный исход при таком мастоцитозе наступает через 2–4 года;
- **IV тип** мастоцитоза (мастоцитарная лейкемия) также встречается редко. В этих случаях 10% ядерных клеток в крови представлены мастоцитами. Следует отметить, что единичные мастоциты в крови встречаются крайне редко, поэтому их появление должно насторожить. У большинства таких пациентов нет никаких проявлений на коже. Клиническая картина этой формы характеризуется лихорадкой, потерей массы тела, абдоминальными болями, диареей, тошнотой и рвотой.

### Діагностика мастоцитоза

Діагноз мастоцитоза може бути підтверджено виявленням мастоцитів в одному і більше органів. При мастоцитозі шкіри патогістологічно виявляють мастоцитарний інфільтрат в частках ураження. Дослідження проводять окраскою препарату толуїдиновим синім (по Гимзе і Ледеру) або імуногістохімічним методом з використанням моноклональних антител к триптазе або CD117.

При системному мастоцитозі вне зависимости от симптоматики відзначається підвищений рівень альфа-триптази в сироватці. У хворих з системним мастоцитозом або з розповсюдженими шкірними проявленнями в суточній мочі підвищений рівень гістаміна і його метаболітів.

**Должен насторожувати той факт, що у 18% дітей с пігментної крапивницею в біоптаті кісткового мозга виявляється мастоцитарна інфільтрація.**

Безумовно, таким пацієнтам слід уділяти особливу увагу в плані усунення провокуючих факторів і відстеження їх стану до дорослого віку.

**Нужно отметить, что у половины больных детей процесс разрешается спонтанно в подростковом возрасте, а у четверти – во взрослом. И все же у 5% детей остается системный мастоцитоз.**

### Лечение мастоцитоза

Прежде всего у пацієнтів повинна бути настороженість в відношенні факторів, приводящих к дегрануляції мастоцитів (алкоголь, антихолінергічні засоби, аспірин і інші нестероїдні


противовоспалительные препараты, наркотики, полимиксин В). Следует подчеркнуть, что жара и трение элементов высыпаний могут провоцировать появление локальных и системных симптомов и должны быть по возможности исключены из повседневной жизни таких больных. Необходимо предупредить лиц с данной патологией относительно риска обострения при купании в горячей воде, при растирании кожи мочалкой, при ношении тесной одежды. Пациенты должны всячески избегать пребывания в условиях экстремальной температуры окружающей среды. Кстати, у больных мастоцитозом представляет риск и применение анестетиков (включая лидокаин).

В купировании симптомов эффективны антагонисты рецепторов гистамина, представляя собой фактически симптоматическую терапию при обострении. Есть сообщения об эффективности ПУВА-терапии 4 раза в неделю. Использование топических кортикостероидов на протяжении 6 и более недель снимает ощущение зуда на продолжительное время (до 12 мес). В ситуации крайне резкого обострения используют кортикостероиды системно, а также экстренно проводят инъекцию адреналина.

### Литература

1. Lee H.W., Jeong Y.I., Choi J.C. et al. Two cases of teleangiectasia macularis eruptive perstans demonstrated by immunohistochemistry for c-kit (CD117). *J Dermatol.* 2005; 32: 817–20.
2. Metcalfe D.D. Mastocytosis. *Novartis Found Symp.* 2005; 271: 232–42.
3. Tharp M.D. Mastocytosis. In: *Dermatology*, 2008; second edition; Mosby; vol 2; 1845–53.
4. Zhang L.Y., Smith M.L., Scultheis B. et al. A novel K5091 mutation of KIT identified in familial mastocytosis – in vitro and in vivo responsiveness to imatinib therapy. *Leuk Res.* 2006; 30: 373–8.

### КНИЖКОВА ПОЛИЦЯ



#### Калюжная Л.Д. Атлас заболеваний кожи у детей. –

К.: Грамота, 2012. – 128 с. : ил.

В атласе освещаются особенности прогнозирования, диагностики и течения заболеваний кожи у детей. Представлены наблюдения автора (преимущественно в виде фотоиллюстраций) по редко встречающимся дерматозам.

Учебное пособие – атлас клинических случаев заболеваний кожи у детей – ориентирован на дерматовенерологов, детских дерматовенерологов, врачей – слушателей заведений (факультетов) последипломного образования.

Издание выпущено на двух языках: русском и украинском.

По вопросам приобретения обращаться по тел.:  
(044) 413-53-52