

С.М. Пухлик, д.м.н., професор, зав. кафедри,
І.В. Дедикова
кафедра оториноларингології
Одеський національний медичний університет



Д.м.н., професор
С.М. Пухлик

Хірургічне лікування стійкої обструкції порожнини носа у пацієнтів з алергічним ринітом

До хронічної обструкції порожнини носа можуть призвести такі стани: скривлення носової перетинки (СНП), вазомоторний та персистуючий алергічний риніт (АР), поліпозний риносинусит, медикаментозний риніт, доброякісні і злоякісні пухлини носа та пазух та ін. Гостра обструкція порожнини носа частіше зустрічається при гострих респіраторних вірусних інфекціях (ГРВІ) та інтермітуючому АР.

Частота СНП при профілактичних оглядах населення становить 68% (Пискунов С.З. и соавт., 2004). Багато авторів стверджує, що вазомоторний риніт має кожна третя людина на планеті, і з кожним роком частота цієї патології неухильно зростає (Лопатин А.С., 2005; Заболотний Д.І., Крук М.Б., 2013). Частота рестації АР становить від 18 до 38%, а серед дитячого населення – більше 40% (Заболотний Д.І. та співавт., 2005; Мищенко Н., 2013; Wahn U. et al., 2009). У структурі ЛОР-патології частка поліпозного риносинуситу становить 5–25% (Попович В.І., 2012.). Якщо провести нескладний математичний аналіз наведених цифр, а також підключити власний досвід кожного фахівця, стає очевидним, що приблизно 40% хворих мають дві і більше причин порушення носового дихання.

Саме по собі майже кожне захворювання вазомоторної та запальної природи може мати легкі і середньотяжкі ступені перебігу або компенсовані і субкомпенсовані механізми регулювання патологічного процесу. СНП також може бути з порушенням і без порушення носового дихання. Отже, питання, який саме і якою

мірою стан носових структур впливає на порушення носового дихання у даного конкретного пацієнта, стає надзвичайно актуальним.

СНП вважають морфологічним дефектом порожнини носа, а інші стани – більш-менш функціональними порушеннями носового дихання (окрім, звісно, пухлин носа і пазух). Відсоток неефективного лікування хворих з порушенням носового дихання з поєднаною патологією носа збільшується, якщо акцент у лікуванні зміщується на хірургічну корекцію анатомічного дефекту як на найбільш очевидний момент, а також якщо хірургічна корекція виносить на перше місце у часовому аспекті.

Метою нашого дослідження було визначення тактики хірургічної корекції носової перетинки у пацієнтів з її викривленням, які хворі на алергічний і вазомоторний риніт, а також підвищення позитивного ефекту від хірургічного лікування за умов передопераційної підготовки таких пацієнтів.

Матеріали та методи дослідження

135 пацієнтів з СНП, АР з вазомоторним компонентом були поділені на 3 групи: 1-ша група – 44 пацієнти (22 жінки і 22 чоловіка віком від 21 до 45 років), які лікувалися в першу чергу шляхом хірургічної корекції СНП; 2-га група – 52 пацієнти (28 жінок і 24 чоловіка віком від 18 до 42 років); і 3-тя група – 39 пацієнтів (17 жінок і 22 чоловіка віком від 18 до 52 років), яким перед планованим хірургічним лікуванням пропонувалося

проведення алерген-специфічної діагностики з метою виконання елімінаційних заходів та протиалергічної терапії на тлі поступового припинення використання місцевих дегонгестантів. Але пацієтам 2-ї групи не вдалося уникнути застосування місцевих судинозвужувальних крапель, а пацієнтам 3-ї групи не менше ніж півтора місяця до планованого хірургічного втручання не користувалися ними. Зауважимо, що до участі в дослідженні не допускалися пацієнти зі складними травматичними СНП та справжньою гіпертрофією нижніх носових раковин.

Для встановлення діагнозу використовували такі **методи дослідження**: скарги, анамнез, огляд за допомогою ендоскопічної техніки, риноманометрію, шкірні (прик-тест) або лабораторні (імунотермістометрія) методи алерген-специфічної діагностики. Особливу увагу приділяли визначенню вазомоторного компоненту. Під час збору анамнезу акцентували увагу на наявності в молодому віці або в теперішній час симптомів вегето-судинної дистонії, вираженого перемежування закладеності носа, більш утрудненого носового дихання в горизонтальному положенні та менш утрудненого – при фізичному навантаженні. Також не ігнорували факт використання місцевих дегонгестантів і розцінювали його як доведення наявності вазомоторного компоненту якщо не в минулому, то в теперішній час.

Припинення контакту з алергеном досягалося застосуванням носового душу та елімінацією причинного алергену. **Протиалергічна терапія** проводилася за допомогою атигістамінних препаратів II покоління та топічних кортикостероїдів. У разі неможливості елімінації причинного алергену (наприклад, домашній пил, пилокві алергени) проводилася алерген-специфічна імунотерапія (АСІТ). У разі лікування цілорічного АР оперативне втручання відкладалося на 3–6 міс з метою виконання операції тоді, коли пацієнт прийматиме підтримувальну дозу алергену. Якщо АСІТ проводили пилковими алергенами, то час хірургічного втручання додатково корегувався періодом пилкування причинних рослин: операція не виконувалася в період гострих явищ алергічного запалення.

Хірургічне лікування охоплювало різні модифікації часткової резекції носової перетинки та підслизової резекції носових раковин. Через 3 тиж після оперативного втручання до лікування пацієнтів 1-ї групи додавалася протиалергічна терапія. Крім того, всім пацієнтам 1-ї та 2-ї груп вдалося припинити використання судинозвужувальних крапель. Найчастіше, не звертаючи увагу на післяопераційний набряк, це вдалося завдяки значному зменшенню розмірів нижніх носових раковин після вазотомії. На наш погляд, для

пацієнтів, які не могли відмовитись від місцевих дегонгестантів раніше, кращого часу, ніж післяопераційний період, не знайти.

Результати дослідження та їх обговорення

Порівняння результатів лікування у різних групах проводили на інтраопераційному етапі, через 2 тиж і через 2 міс після хірургічного лікування. Слід відмітити, що 12 з 39 (30,8%) пацієнтів 3-ї групи після проведення консервативної терапії з відмовою від місцевих дегонгестантів не потребували корекції носової перетинки. Цей факт був підтверджений риноманометричним дослідженням у динаміці. Інтраопераційні особливості оцінювали за двома критеріями: крововтрата та інтраопераційне пошкодження слизової оболонки носової перетинки. Через 2 тиж звертали увагу на процес загоєння та відновлення носового дихання. Через 2 міс остаточно оцінювали повноцінність носового дихання. Отримані результати представлені в таблиці.

Отже, пацієнтів, у яких крововтрата перевищувала 200 мл, у групі хворих, які лікувалися передусім хірургічним способом, було в 1,5 разу більше, ніж хворих, у яких перед операцією діагностували і лікували АР (при $p < 0,05$), і в 5 разів більше, ніж хворих, які перед операцією контролювали АР та відмовилися від місцевих дегонгестантів (при $p < 0,01$).

Пацієнтів з інтраопераційними розривами слизової оболонки носової перетинки, які лікувалися передусім хірургічним способом, дещо більше, ніж хворих, які перед операцією діагностували і лікували АР, але різниця недостовірною ($p > 0,05$). Пацієнтів з інтраопераційними розривами слизової оболонки носової перетинки, які лікувалися передусім хірургічним способом, в 4,3 разу більше, ніж хворих, які перед операцією контролювали АР та відмовилися від місцевих дегонгестантів (при $p < 0,01$). Різниця між перебігом хірургічного втручання серед різних груп досліджуваних представлена на рис. 1.

При порівняльному аналізі стану загоєння через 2 тиж після хірургічного втручання виявилось, що відсоток пацієнтів з повільним загоєнням у групі хворих, які лікувалися передусім хірургічним способом, дещо вищий (45,5%), ніж серед хворих, у яких перед операцією діагностували і лікували АР (40,4%), але різниця не суттєва ($p > 0,05$). Відсоток пацієнтів з повільним загоєнням серед хворих, які перед операцією контролювали АР та відмовилися від місцевих дегонгестантів, у 4 рази менший, ніж серед пацієнтів, які лікувалися передусім хірургічним способом ($p < 0,01$).

Недостатнє відновлення носового дихання через 2 тиж після хірургічного лікування в 1,5 разу частіше

Результати хірургічного лікування хворих з поєднаною патологією носа в залежності від передопераційної тактики

Групи	Інтраопераційні особливості		Через 2 тиж після хірургічного лікування		Через 2 міс після хірургічного лікування
	Крововтрата більше 200 мл	Пошкодження слизової оболонки перетинки	В'язе загоєння	Недостатнє відновлення носового дихання	Недостатнє відновлення носового дихання
1-ша група, n=44	25 (56,8%)	7 (15,9%)	20 (45,5%)	24 (54,5%)	22 (50%)
2-га група, n=52	20 (38,4%) $P_{1-2} < 0,05$	6 (11,5%) $P_{1-2} > 0,05$	21 (40,4%) $P_{1-2} > 0,05$	20 (38,5%) $P_{1-2} < 0,05$	11 (21,2%) $P_{1-2} < 0,05$
3-тя група, n=27	3 (11,1%) $P_{1-3} < 0,01$	1 (3,7%) $P_{1-3} < 0,01$	3 (11,1%) $P_{1-3} < 0,01$	6 (22,2%) $P_{1-3} < 0,05$	2 (7,4%) $P_{1-3} < 0,01$

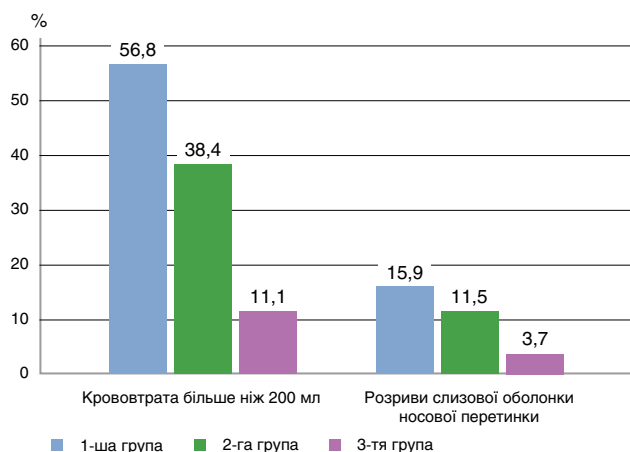


Рис. 1. Структура деяких інтраопераційних особливостей серед різних груп порівняння

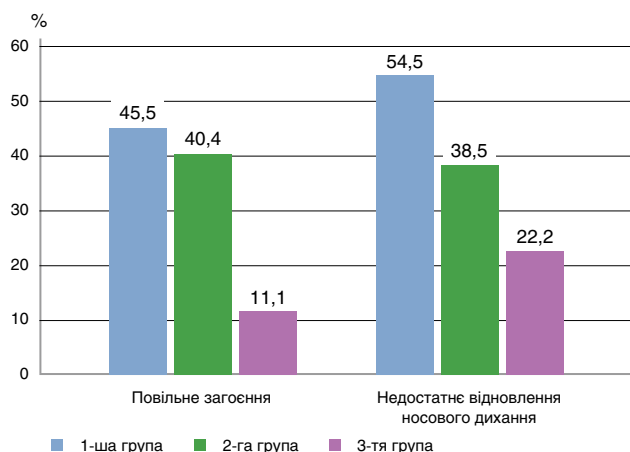


Рис. 2. Структура процесів загоєння та відновлення носового дихання через 2 тиж після хірургічного лікування серед різних груп порівняння

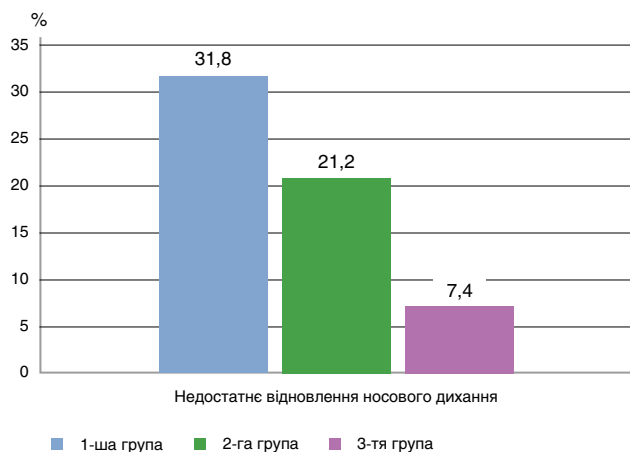


Рис. 3. Структура показника відновлення носового дихання через 2 міс після лікування серед різних груп порівняння

спостерігали у пацієнтів, які лікувалися передусім хірургічним способом, ніж у хворих, у яких перед операцією діагностували і лікували АР, і майже в 2,5 рази частіше, ніж у тих, хто перед операцією контролював АР та відмовився від місцевих дегонгестантів ($p < 0,05$). Різниця в загоєнні та відновленні носового дихання через 2 тиж після хірургічного лікування серед різних груп пацієнтів представлена на рис. 2.

Нарешті, відсоток пацієнтів з недостатнім відновленням носового дихання через 2 міс після хірургічного лікування (згідно зі скаргами і даними

риноманометрії) з групи хворих, які лікувалися передусім хірургічним способом, в 1,5 рази перевищує показники групи, в якій перед операцією діагностували і лікували АР ($p < 0,05$). Недостатнє відновлення носового дихання серед хворих, які перед операцією контролювали АР та відмовилися від місцевих дегонгестантів, спостерігали в 4,3 рази менше, ніж у групі, де хворі лікувалися передусім хірургічним способом, що показало високу ступінь вірогідності ($p < 0,01$). Різниця між ступенем відновлення носового дихання через 2 міс після лікування серед різних груп пацієнтів представлена на рис. 3.

Висновки

1. 30,8% пацієнтів з СНП, АР з вазомоторним компонентом, які перед пропонуванним хірургічним втручанням контролювали алергічний процес (елімінація причинного алергену, протиалергічна фармакотерапія і/чи АСИТ) та відмовилися від місцевих дегонгестантів, уникнули оперативного лікування.

2. Результати першочергового хірургічного втручання при СНП з порушенням носового дихання на тлі АР з вазомоторним компонентом в 5 разів більш несприятливі, ніж за умов зняття запального та набрякового процесів у порожнині носа перед операцією.

3. Схильність до інтраопераційних розривів слизової оболонки носової перетинки достовірно вища серед пацієнтів з поєднаною патологією носової порожнини, яким протиалергічна терапія або відмова від інтраназальних деконгестантів була проведена в післяопераційний період.

4. Використання місцевих дегонгестантів перед септотомією і вазотомією достовірно збільшують ризик більшої крововтрати під час операції, а також повільного загоєння і незадовільного відновлення носового дихання.

5. Усім пацієнтам з СНП з порушенням носового дихання та анамнезом, що обтяжений алергічними захворюваннями або підозрою на них (сумнівний спадковий алергологічний анамнез), необхідно проводити передопераційну алерген-специфічну діагностику з метою елімінації причинного алергену та протиалергічної терапії або АСИТ.

Література

1. Заболотний Д.І., Пухлик Б.М., Заболотна Д.Д. Специфічна імунотерапія алергенами – оптимальний метод лікування при atopічних алергічних захворюваннях // Мистецтво лікування. – 2005. – № 7 (23). – С. 92–95.
2. Заболотний Д.І., Крук М.М. Ендоскопія глоткового отвору слухової труби у хворих на інтермітуючий та персистуючий алергічний риніт // Журнал вушних, носових і горлових хвороб. – 2013. – № 6. – С. 45–49.
3. Лопатин А.С. Сосудосуживающие препараты: механизмы действия, клиническое применение и побочные эффекты / А.С. Лопатин // Российская ринология. – 2007. – № 1. – С. 43–48.
4. Мищенко Н. Лечение аллергического ринита: разносторонний взгляд на междисциплинарную проблему // Журнал вушних, носових і горлових хвороб. – 2013. – № 4. – С. 73–79.
5. Пискунов С.3. Морфо-функциональные особенности слизистой оболочки полости носа, развивающиеся при искривлении носовой перегородки / С.3. Пискунов, О.Ю. Мезенцева // Рос. оториноларингология. – 2004. – № 2. – С. 90–92.
6. Попович В.І. Хірургічне втручання та периопераційна терапія при аспіриноному назальному поліпозі // Ринологія. – 2012. – № 2. – С. 48–58.
7. Wahn U., Tabar A., Kuna P. et al. Efficacy and safety of 5-grass pollen sublingual immunotherapy tablets in allergic conjunctivitis // J. Allergy Clin. Immunol. – 2009. – Vol. 123. – P. 160–166.